

## Tratamiento de la ptosis mamaria con endoprótesis y mastopexia con cierre en T invertida

Treating breast ptosis withy endoprosthesis and mastopexy with inverted T-closure

Alexey Expósito Jalturin<sup>1</sup> <https://orcid.org/0000-0002-0166-4912>

Heizel Escobar Vega<sup>1\*</sup> <https://orcid.org/0000-0003-2179-7410>

Alicia María Tamayo Carbón<sup>1</sup> <https://orcid.org/0000-0002-5006-266X>

Diana Katherine Cuastumal Figueroa<sup>1</sup> <https://orcid.org/0000-0001-5277-281X>

Saúl Molina Seguil<sup>1</sup> <https://orcid.org/0000-0001-5466-2940>

<sup>1</sup>Hospital Clínico Quirúrgico “Hermanos Ameijeiras”, Servicio de Cirugía Plástica y Caumatología. La Habana, Cuba.

\*Autor para la correspondencia: [escobarvega74@gmail.com](mailto:escobarvega74@gmail.com)

### RESUMEN

**Introducción:** En los últimos diez años la mastopexia con implantes mamarios ha sido objeto de atención y estudio. Cuando se emplea en este proceder el cierre en T invertida se tiene como finalidad obtener una mejor proyección y llenado del polo superior de la mama.

**Objetivo:** Evaluar los resultados del tratamiento de la ptosis mamaria grado I y II con endoprótesis mediante la técnica de mastopexia con cierre en T invertida.

**Métodos:** Se realizó un estudio descriptivo, de corte longitudinal prospectivo en 20 mujeres que presentaron ptosis mamaria y que acudieron a consulta del Servicio de Cirugía Plástica del Hospital Clínico Quirúrgico “Hermanos Ameijeiras” en el periodo comprendido entre septiembre de 2015 y febrero de 2019. Se les realizó la mastoplastia de aumento con colocación de endoprótesis y técnica de mastopexia con cierre en T invertida utilizando los puntos fijos de referencia del molde de Wise. Se empleó la estadística descriptiva e inferencial para el procesamiento de la información.

**Resultados:** El promedio de edad fue  $30,3 \pm 4,7$  años. El 55 % de los pacientes se clasificó con grado I de ptosis mamaria. El volumen utilizado se asoció significativamente al grado de ptosis ( $p=0,0000 < 0,05$ ). Predominó el uso de implantes menores de 350 cc de perfil alto. El 95 % de las pacientes tuvieron buenos resultados estéticos y se presentó una sola complicación (5 %).

**Conclusiones:** Se corrigió la ptosis mamaria en el 100 % de los casos lográndose buen resultado estético y escasas complicaciones.

**Palabras clave:** ptosis mamaria; mastoplastia de aumento; mastopexia; implantes mamarios.

## ABSTRACT

**Introduction:** In the last ten years, mastopexy with breast implants has been an object of attention and study. When the inverted T-closure is used in this procedure, the purpose is to obtain better projection and filling of the breast upper pole.

**Objective:** To assess the outcomes of treatment of grades I and II breast ptosis with endoprosthesis using the technique of mastopexy with inverted T-closure.

**Methods:** A descriptive, prospective and longitudinal study was carried out in 20 women who presented breast ptosis and who attended the plastic surgery service of Hermanos Ameijeiras Clinical-Surgical Hospital, between September 2015 and February 2019. They underwent augmentation mastoplasty with endoprosthesis placement and mastopexy technique with inverted T-closure using the fixed reference points of the Wise mold. Descriptive and inferential statistics were used for data processing.

**Results:** The average age was  $30.3 \pm 4.7$  years. 55 % of patients were classified as having grade I breast ptosis. The volume used was significantly associated with the degree of ptosis ( $P=0.0000 < 0.05$ ). The use of implants smaller than 350 cc of high profile predominated. 99 % of patients had good aesthetic outcomes and only one complication occurred (5 %).

**Conclusions:** Breast ptosis was corrected in 100 % of the cases, achieving good aesthetic results and few complications.

**Keywords:** breast ptosis; augmentation mammoplasty; mastopexy; breast implants.

Recibido: 28/03/2022

Aprobado: 10/06/2022

## Introducción

Las mamas han sido desde la antigüedad símbolo de feminidad y fertilidad y son parte fundamental de toda representación de la mujer en la literatura y el arte.<sup>(1)</sup>

Históricamente, el concepto de la mama ideal ha variado. Las exigencias y expectativas en relación con la cirugía mamaria han cobrado importancia en las mujeres y debe ser el cirujano el encargado de responder a dichas demandas en cuanto a su forma, volumen y simetría, en pos del bienestar físico, psicológico y social en la mujer.<sup>(2)</sup>

Los conceptos sobre la belleza femenina exigen que las mamas sean aceptables desde el punto de vista estético. Algunas características ideales son la forma semiesférica con un polo superior discretamente vacío y sutilmente convexo, mientras que el polo inferior es ligeramente abultado, con una convexidad completa y todo este contorno converge suavemente sobre el complejo areola pezón (CAP) que representa el punto máximo de proyección de la mama.<sup>(3)</sup>

En 1960, González Ulloa recomendó por primera vez la mamoplastia de aumento subglandular durante la realización de una mastopexia a fin de corregir la ptosis e hipotrofia mamaria.<sup>(4)</sup> En 1976, Regnault propuso un sistema de clasificación para la ptosis mamaria, que ha sido ampliamente aceptado hasta la fecha. En 1990, Spear y Regnault detallan la mastopexia con prótesis de silicona para el aumento mamario en un solo procedimiento.<sup>(5)</sup>

La ptosis mamaria es una alteración estética en la que se observa un descenso de la mama con CAP por debajo del surco submamario (SMM).<sup>(6)</sup> Puede ser causada por embarazo, lactancia prolongada, disminución del peso corporal, menopausia, envejecimiento y otros factores que alteran la relación contenido-continente mamario. Muchas veces a la ptosis mamaria se le une una hipotrofia que dificulta su corrección con tejidos autólogos en cuyo caso se hace necesario la colocación de implantes para alcanzar un volumen adecuado.<sup>(7)</sup> La mastopexia tiene como objetivo reposicionar el CAP que ha descendido por disminución de la capacidad elástica de los tejidos y remodelar la mama remanente, reestructurando el tejido glandular y resecando el excedente cutáneo secundario. Esta ptosis debe corregirse mediante una suspensión

duradera en el tiempo.<sup>(8)</sup> A diferencia de las técnicas de reducción, la mastopexia no incluye resección de tejidos, sino una redistribución de ellos. Tiene una connotación puramente estética lo que hace que el tema de la extensión y calidad de las cicatrices sea primordial.<sup>(9,10)</sup>

En las últimas décadas se han publicado numerosos e innovadores procedimientos para corregir los defectos antiestéticos de la ptosis mamaria, que asociada a la pérdida del volumen de la mama, producen un aplanamiento y falta de relleno de los cuadrantes superiores de esta y un descenso del polo inferior.<sup>(10,11,12)</sup> Con el objetivo de mejorar la calidad de las técnicas descritas para la mastopexia con aumento mamario y minimizar los resultados insatisfactorios de estas a medio y largo plazo se hace cada vez mayor énfasis en la importancia de la calidad de la piel y del tejido celular subcutáneo (TCS), con base en las características de cada paciente.<sup>(11)</sup>

Los problemas relacionados con la pobre calidad de los resultados se han observado en pacientes muy delgadas, que presentan piel laxa y estriada, TCS escaso y poco tejido mamario por atrofia o hipoplasia, lo que genera insuficiencia para restaurar y remodelar la forma y el volumen mamario. La base de una plastia mamaria no consiste en conferir una morfología exacta, sino hacerlo armónico con la textura de cada paciente y lo suficientemente estable para prevenir una ptosis secundaria, para procurar obtener las cicatrices cada vez más pequeñas.<sup>(13)</sup>

Los principios de la técnica son la elevación del cono mamario y del CAP, la corrección de asimetrías y el aumento de volumen si es necesario.<sup>(14)</sup> La mastopexia asociada a la colocación de implantes mamarios suele ser un gran desafío, pues se debe definir si se trata de ptosis verdadera o pseudoptosis que necesita reubicación del CAP, el grado de flacidez de la piel y el volumen mamario requerido mediante el uso de implantes. El desafío radica en que la nueva ubicación del CAP y la flacidez necesitan siempre una resección de piel que puede ser incompatible con un aumento de volumen mamario, el peso adicional del implante sobre una piel ya estructuralmente flácida que puede empeorar la severidad de la ptosis y la expectativa irreal de las pacientes que piden grandes volúmenes.<sup>(15)</sup>

Cuanto mayor sea la resección de piel, mayores serán la duración y la resistencia de la mama operada y también será mejor el diseño estético de la misma; pero en contrapartida, serán mayores las cicatrices.<sup>(16)</sup>

En Cuba no hay estudios descritos acerca del tratamiento quirúrgico de la ptosis mamaria asociado al uso de implantes utilizando la técnica de cierre en “T” invertida.

Solo se realizaron algunos estudios orientados hacia el tratamiento quirúrgico de la ptosis mamaria sin endoprótesis, por *Mendoza* y otros en 1997.<sup>(17)</sup>

Por lo antes descrito se realizó este estudio con el objetivo de evaluar los resultados del tratamiento de la ptosis mamaria grado I y II con endoprótesis mediante la técnica de mastopexia con cierre en T invertida.

## Métodos

Estudio descriptivo, prospectivo y longitudinal en mujeres con ptosis mamaria que acudieron a la consulta externa de Cirugía Plástica del Hospital Clínico Quirúrgico “Hermanos Ameijeiras”, en el periodo comprendido de septiembre de 2015 a febrero de 2019. Se incluyeron pacientes femeninas con hipotrofia mamaria en edades entre 19 a 60 años, con diagnóstico de ptosis de mama grado I y II, con deseo de aumento del volumen mamario con implantes, que aceptaron participar en la investigación previo consentimiento informado y sin antecedentes psiquiátricos. Fueron excluidas pacientes en embarazo y periodo puerperal, con afecciones dermatológicas, con enfermedades de la mama, fumadoras, alcohólicas, drogadictas, con enfermedades crónicas descompensadas, con tratamiento medicamento que comprometen la cicatrización o la coagulación, con antecedente de mastoplastia de aumento o reductora y sin reporte de ultrasonido mamario. Se tomaron como criterios de salida las pacientes que desearon abandonar el estudio y las que no asistieron a las consultas de seguimiento.

## Variables consideradas

- ✓ Grado de ptosis mamaria: Según la clasificación de Regnault.<sup>(18)</sup>
- ✓ Resultados estéticos: Evaluados a doce meses de evolución posoperatoria. Teniendo en cuenta:
  - Simetría de ambas mamas con respecto a la forma y volumen.
  - Simetría de ambos CAP respecto a diámetro y posición.
  - Modificación de las medidas antropométricas de las mamas.<sup>(19)</sup>
  - Cicatriz estética poco visible en posición erecta del paciente.
  - Corrección de la ptosis mamaria.
- ✓ Resultados:
  - Bueno sicumple los cinco criterios.

- Regular sicumple de tres a cuatro criterios.
- Malo sicumple menos de tres criterios.
- ✓ Volumen y perfil del implante <sup>(20)</sup>
- ✓ Complicaciones <sup>(21)</sup>

### **Técnicas y procedimientos**

- ✓ Evaluación clínica preoperatoria más registro fotográfico.
- ✓ Planificación quirúrgica: En posición de sentada con los brazos al lado del cuerpo, se marca el punto correspondiente a la horquilla esternal, punto medio clavicular y SSM. Se traza una línea desde el punto medio clavicular que pase por el pezón hasta el SSM. Se determina la localización del futuro CAP (Punto A) sobre la línea trazada previamente entre 18 a 22 cm de la horquilla esternal. Se coloca el molde de Wise con un ángulo ajustado al excedente de piel y diámetro de la areola entre 4 y 5 cm sobre la línea media clavicular a nivel del punto A. Se marca el contorno para la areola, los brazos verticales miden entre 5 a 6 cm acorde al volumen de la prótesis de la mama. La extensión de la futura cicatriz en T invertida dependerá del exceso cutáneo determinado por pinzamiento y del volumen del implante seleccionado. Se planifica un colgajo de pedículo superior.
- ✓ Selección de la prótesis de silicona para lo que se tuvo en cuenta el deseo de la paciente, grado de ptosis, volumen mamario inicial, la elasticidad y laxitud de la piel (relación entre el continente y contenido) y las características del tórax según el biotipo.<sup>(22)</sup> En pacientes con hipotrofia mamaria y ptosis grado I, se sugirió prótesis de volúmenes entre 250 a 350 cc, y para la ptosis grado II se sugirió prótesis de volúmenes entre 350 a 400 cc.
- ✓ Las pacientes se ingresaron un día antes del procedimiento quirúrgico.
- ✓ Indicaciones preoperatorias según protocolo ERAS.<sup>(23)</sup>

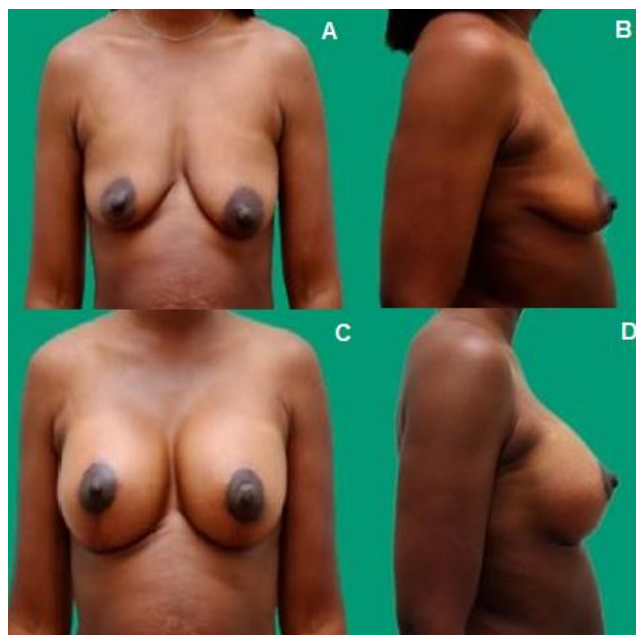
### **Técnica quirúrgica**

A la paciente en decúbito supino con brazos extendidos, bajo anestesia general orotraqueal, asepsia y antisepsia, se le colocan los campos quirúrgicos estériles. Se realiza la incisión según la planificación. Se procede con la desepitelización del colgajo. Se determina el pedículo superior del CAP, realizando una incisión a 2 cm del reborde

inferior del mismo. Se ejecuta el abordaje al plano muscular para la confección de bolsillo retropectoral con posterior colocación de implante mamario. Se cierra por planos con sutura no absorbible para oclusión de la cobertura protésica y absorbible hasta llegar a la piel donde se efectúa cierre con sutura de colchonero semienterrado en areola e intradérmica para la T invertida con assupro 4.0 y 3.0, respectivamente. Se coloca el vendaje compresivo.

### Cuidados posoperatorios

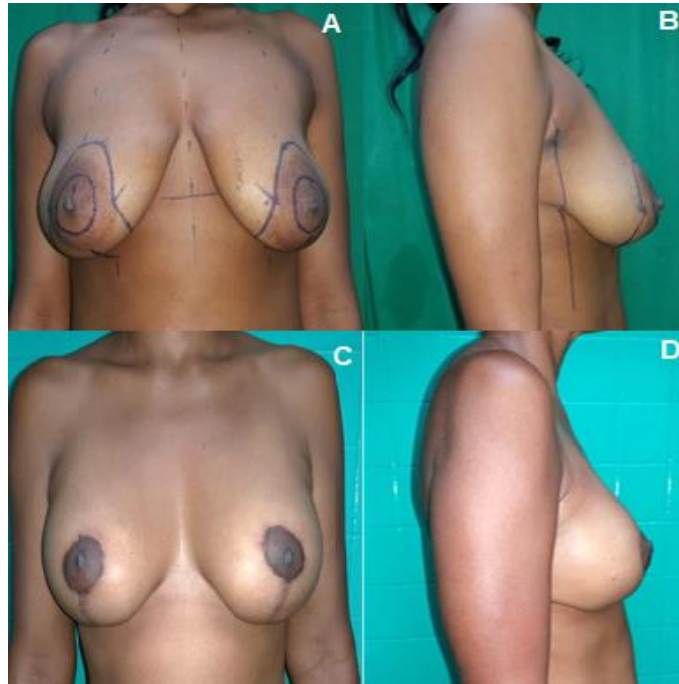
Cura seca a las 24 h para evaluar la vitalidad de los colgajos y el afrontamiento de las heridas. Se autoriza el alta hospitalaria y el seguimiento por consulta externa semanal hasta el mes y trimestral hasta el año con registro fotográfico. Se retiran los puntos entre los 15 y los 21 días (Fig. 1 y 2). Concluidos los 12 meses de seguimiento se procede a dar el alta quirúrgica a las pacientes.



A. Preoperatorio, vista frontal. B. Preoperatorio, vista lateral. C. Posoperatorio 12 meses, vista frontal. D. Posoperatorio 12 meses, vista lateral.

**Fig. 1** - Preoperatorio y posoperatorio en ptosis grado I.





A. Preoperatorio, vista frontal. B. Preoperatorio, vista lateral. C. Posoperatorio 12 meses, vista frontal. D. Posoperatorio 12 meses, vista lateral.

**Fig. 2** -Preoperatorio y posoperatorio en ptosis grado II.

Todos los datos durante el seguimiento posoperatorio fueron recogidos en planilla de recolección de datos. La información obtenida se trasladó a una base de datos mediante la aplicación Excel Microsoft Office versión XP, la que posteriormente se exportó al sistema SPSS versión 23.0 para variables descriptiva, media, desviación Standard y porcentaje de acuerdo al tipo de variable. Se emplearon técnicas de estadística descriptiva como el promedio y la desviación estándar y técnicas de estadística inferencial como la Prueba F de Fisher para el análisis de varianza entre grupos de estudio (preoperatorio, y posoperatorio a los 12 meses) para comprobar diferencias significativas entre las medidas antropométricas de las variables involucradas y el test Chi cuadrado para verificar asociación significativa entre el grado de ptosis, el volumen de la endoprótesis, el perfil de la misma y los resultados estéticos. El nivel de significación empleado fue del 5 % ( $p < 0,05$ ) para inferir significación estadística.

La investigación se realizó desde el punto de vista ético conforme a lo establecido en la 64ª Asamblea General de la Declaración de Helsinki.<sup>(24)</sup> El estudio fue aprobado por el Consejo Científico y el Comité de Ética Médica de la institución.



## Resultados

Predominaron las mujeres entre 26 y 33 años representado por el 40,0 %, seguidas de las que se encontraban entre 19 a 25 años para un 30,0 %. La edad promedio del grupo de estudio fue de  $30,3 \pm 4,7$  años. El grado de ptosis más representado fue el I en un 55 %. Las modificaciones de las medidas antropométricas posoperatorias en relación al preoperatorio demostraron una diferencia significativa ( $p < 0,05$ ) respecto a las mensuraciones de una mama ideal (Tabla 1).

**Tabla 1** - Distribución de las características de la mama según examen el físico pre y posoperatorio

Distribución antropométrica		Preoperatorio	Valores promedio (cm)		F Fisher	p valor
			Posoperatorio			
			6 meses	12 meses		
Horquilla	CAP D	20,75	19,45	19,55	5,09	0,0092*
	CAP I	21,0	19,45	19,45	7,40	0,0014*
Diámetro	CAP D	6,25	5,45	5,47	13,01	0,0000*
	CAP I	6,30	5,45	5,50	13,20	0,0000*
Ombligo	CAP D	17,20	19,47	19,47	30,18	0,0000*
	CAP I	16,82	19,50	19,50	36,19	0,0000*
SSM	CAP D	7,37	6,05	6,2	39,78	0,0000*
	CAP I	7,55	6,05	6,17	46,35	0,0000*
Distancia inter CAP		18,85	20,07	20,07	28,73	0,0005*
Promedio volumen mama	Derecho	215 cc	391	391	26,71	0,0000*
	Izquierdo	225 cc	387	387	27,94	0,0000*

Fuente: Planilla de recolección de datos

La distribución de pacientes en relación al grado de ptosis mamaria y el volumen de la prótesis usada mostró que el volumen fue mayor en relación directa con el grado de ptosis con asociación significativa entre ambos ( $p = 0,0000 < 0,05$ ) (Tabla 2).

**Tabla 2** - Distribución de pacientes según volumen de la prótesis y grado de ptosis mamaria

Volumen de la prótesis		Grado de ptosis mamaria					
		Grado I		Grado II		Total	
		No.	%	No.	%	No.	%
< 350 cc	280	1	5,0	-	-	1	5,0
	285	1	5,0	-	-	1	5,0
	300	5	25,0	-	-	5	25,0
	305	1	5,0	-	-	1	5,0
	325	3	15,0	-	-	3	15,0
	Subtotal	11	55,0	-	-	11	55,0
	Promedio	285,9 cc	-	-	-	-	-

≥ 350 cc	350	-	-	7	35,0	7	35,0
	355	-	-	1	5,0	1	5,0
	385	-	-	1	5,0	1	5,0
	Subtotal	-	-	9	45	9	45,0
	Promedio	-	-	354,4 cc	-	-	-
Total	11	55,0	9	45,0	20	100,0	

$$X^2=20,0; p=0,0000<0,05.$$

Fuente: Planilla de recolección de datos.

De igual forma se demostró la relación entre el perfil del implante y la flacidez mamaria. Sin embargo, no se mostró significación de asociación entre volumen, perfil y grado de ptosis (Tabla 3).

**Tabla 3** - Distribución de pacientes según volumen de la prótesis, perfil del implante y grado de ptosis mamaria

Volumen de la prótesis		Grado de ptosis mamaria								Total	
		Grado I				Grado II					
		Perfil alto		Perfil muy alto		Perfil alto		Perfil muy alto			
		No.	%	No.	%	No.	%	No.	%		
<350 cc	280	0	0,0	1	5,0	-	-	-	-	1	5,0
	285	0	0,0	1	5,0	-	-	-	-	1	5,0
	300	5	25,0	0	0,0	-	-	-	-	5	25,0
	305	0	0,0	1	5,0	-	-	-	-	1	5,0
	325	1	5,0	2	10,0	-	-	-	-	3	15,0
	Subtotal	6	30,0	5	25,0	-	-	-	-	11	55,0
	Promedio	304 cc		301 cc		-	-	-	-	285,9 cc	
Significación		X <sup>2</sup> = 8,31, p = 0,0808								-	
≥350 cc	350	-	-	-	-	4	20,0	3	15,0	7	35,0
	355	-	-	-	-	0	0,0	1	5,0	1	5,0
	385	-	-	-	-	1	5,0	0	0,0	1	5,0
	Subtotal	-	-	-	-	5	25,0	4	20,0	9	45,0
	Promedio	-	-	-	-	357 cc		351 cc		354,4 cc	
	Significación		X <sup>2</sup> = 2,06, p = 0,3575								-
Total	6	30,0	5	25,0	5	25,0	4	20,0	20	100,0	

Fuente: Planilla de recolección de datos.

Los resultados estéticos fueron buenos en el 95 % de la muestra. De ellos el 55% fueron grado I de ptosis mamaria y 35% grado II. Los resultados regulares se presentaron solo en las pacientes con grado II (Tabla 4).

**Tabla 4.** Distribución de pacientes según grado de ptosis y resultados estéticos

Resultados estéticos	Grado de ptosis mamaria		
	Grado I	Grado II	Total

	No.	%	No.	%	No.	%
Bueno	11	55,0	7	35,0	18	95,0
Regular	0	0,0	2	10,0	2	5,0
Malo	0	0,0	0	0,0	0	0,0
Total	11	55,0	9	45,0	20	100,0

$\chi^2=2,92; p=0,0993>0,05$ .

Fuente: Planilla de recolección de datos.

Solo hubo una complicación inmediata relacionada con un hematoma que se reabsorbió.

## Discusión

Las pacientes que más solicitaron la mastoplastia de aumento con implante mamario y requirieron además de mastopexia con cierre en T invertida se encontraban en la tercera y cuarta década de la vida en relación al periodo posparto. Esto se corresponde con el estudio de *Melero Forcada y otros*<sup>(25)</sup> en el cual su casuística de 64 pacientes, operadas entre 2008 y 2015, presentan edades entre los 20 y los 54 años con media de 34,5 años. Varios autores plantean que la población de cirugía estética de mamas generalmente es una población joven, y la edad no se ha establecido como un factor de riesgo en dicha cirugía.<sup>(26,27,28)</sup>

En la actualidad la ptosis mamaria sigue siendo una situación de difícil manejo. El empleo del cierre con T invertida es una técnica quirúrgica que ha dado solución a esta problemática. En el estudio realizado por *Moreira y otros*<sup>(29)</sup> la mayoría de las pacientes presentan ptosis grado I (77,0%) y II (23,0%), según la clasificación de Renault. En ese sentido, estos autores usan en su estudio el cierre de la cicatriz en T invertida. En el estudio de *Melero Forcada y otros*<sup>(25)</sup> se señala también mayor frecuencia de ptosis grado I en el 58,3%, similar a la presente investigación.

Otros autores plantean que la T invertida es la indicación principal para realizar la mastopexia.<sup>(30,31)</sup> *Ariyany* otros<sup>(32)</sup> hacen referencia al uso de dicho cierre en pacientes con ptosis grado II, lo que ofrece mejores resultados.

La corrección de la ptosis mamaria está dada por la armonización de todas las medidas de la mama, las cuales fueron corregidas en la presente investigación y que coinciden con los estudios de *Melero Forcada y otros*,<sup>(25)</sup> el cual expone que la mayoría de las pacientes presentaron diferencias significativas en las medidas antropométricas en la etapa posoperatoria, al compararlas con las preoperatorias. Varios autores<sup>(31,33,34)</sup> concuerdan y plantean que, para la corrección de estos parámetros antropométricos

útil emplear la mastopexia con endoprótesis y cierre de la herida en T invertida en pacientes con ptosis leve y moderada, donde la colocación simple de implantes, en algunos casos, no corregiría la ptosis, y tampoco la asimetría.

El rango de volúmenes de los implantes seleccionados estuvo en relación al grado de ptosis mamaria y se tuvo en cuenta la relación contenido-continente para evitar excedente de piel, cierre a tensión o recurrencia de la ptosis mamaria. Estos conflictos anatómicos y estructurales son la causade la caída precoz de la mama operada y a su vez de la frustración tanto del cirujano como de la paciente Por esta razón, la literatura refiere a la mastopexia asociada al uso de implantes como una de las practicas más desafiantes en cirugía plásticaen la actualidad.<sup>(35)</sup> Varios autores plantean que la mastopexia asociada a implantes mejora la corrección de la ptosis mamaria y reestablece las medidas antropométricas de la mama ideal.<sup>(5,8,9,35)</sup>

Resultados similares se obtuvieron al contrastar el estudio de *Melero Forcada* y otros,<sup>(25)</sup> donde a las pacientes se le colocaron implantes con volumen promedio 312 cc. También los resultados fueron similares al estudio de *Daher* y otros<sup>(36)</sup> en el que estos oscilaron entre 150 cc y 400 cc. Los mayores volúmenes se emplearon en pacientes que presentaron ptosis grado II, similar a la presente investigación.

Los resultados de la relación entre el volumen y perfil del implante según grado de ptosis mamaria coinciden con los resultados de *Peña Cabus*.<sup>(37)</sup> En su estudio el volumen de las prótesis varió de 215 cc a 380 cc, siendo las prótesis más utilizadas 300 cc y 345 cc, cinco pares con perfil alto y 18 pares con perfil muy alto. En cuatro casos de su estudio, se utilizaron prótesis de diferentes volúmenes para equilibrar la diferencia de tamaño entre las mamas. En cuanto al volumen del implante, varios autores señalan que volúmenes exageradamente grandes y desproporcionados pueden comprometer los resultados, criterio también de otros autores.<sup>(9,11,12,15,21)</sup>

Igual consideración plantea *Tebets*<sup>(38)</sup> que argumenta que el perfil del implante debe basarse en una individualización de la estructura antropomórfica de cada paciente, y particularmente, de la estructura y dimensiones de su caja torácica, así como de las proporciones entre el diámetro de la base de la mama y la proyección de la glándula mamaria.

También *Handel* y otros<sup>(39)</sup> consideran que el uso de prótesis de perfil extra-alto puede conllevar un aumento de compromiso permanente de los tejidos, y un aumento de la tasa de reintervenciones.*Moreira* y otros<sup>(29)</sup> señalan que el uso de prótesis de perfil alto y extra-alto disminuye el riesgo de reintervención y de contractura capsular si los

comparan con prótesis de perfil bajo y moderado. Otros estudios han utilizado implantes con perfil alto o extra alto en formatos variables en busca de mamas con formas más naturales.<sup>(33,34,35)</sup>

Se aclara en esta investigación que la elección del tamaño y perfil de los implantes varió en las pacientes que conformaron el estudio, de acuerdo a la longitud de su tórax. En aquellas que deseaban volúmenes mayores y que tenían un tórax estrecho, se optó por implantes de perfil extra alto por ser modelos de menor base en relación a su proyección.

Los resultados estéticos obtenidos en cuanto al grado de ptosis mamaria no fueron coincidentes con lo planteado en el estudio de *Tebbetts*.<sup>(40)</sup> Clasifica la mayoría como bueno y regular ya que del total de mujeres, seis presentaban lateralización y cuatro tenían areolas grandes. Todas estas variables se diferenciaban significativamente en cuanto a las medidas antropométricas entre la etapa preoperatoria y la posoperatoria, aclarando que estos hallazgos pueden estar asociados con la paciente individualmente.

Las principales complicaciones en la mastopexia con endoprótesis incluyen hematoma, dehiscencia de suturas e infección. Sin embargo, en esta investigación solo se presentó en una paciente hematoma como una complicación inmediata, la cual fue resuelta durante la estancia hospitalaria.

Durante el periodo de seguimiento en la serie de casos, según estudio de *Melero Forcada* y otros<sup>(25)</sup> se presentaron dos complicaciones inmediatas por hematomas (tratadas con la evacuación quirúrgica), dehiscencia del cierre de la T invertida en cuatro de ellas y una mala cicatrización ocurrió en una paciente, que fue tratado por una plastia local de la cicatriz. No hubo casos de necrosis del CAP. Además, estos autores plantean que una de las complicaciones de este proceder es la dehiscencia en la unión de las incisiones verticales y horizontales, y que el implante en sí puede aumentar la posibilidad de dehiscencia, necrosis grasa, o incluso extrusión, pues el peso de los implantes, especialmente en la línea vertical de la cicatriz, en la unión con la areola y la T invertida, puede conducir a la exposición y pérdida de los implantes.<sup>(21,31)</sup>

Las complicaciones reportadas por la literatura de los procedimientos estéticos de mastopexia con implante han sido superiores en porcentaje a los de este estudio, por lo general las más frecuentes son los hematomas, la dehiscencia de la herida quirúrgica y las infecciones del sitio quirúrgico. En esta investigación como se describió anteriormente solamente ocurrió un hematoma en el posoperatorio inmediato.<sup>(21,25)</sup>

También otros autores reconocen que el hematoma postoperatorio es la complicación más común en la mastopexia con endoprótesis.<sup>(8,10,31)</sup>

## Conclusiones

La edad, los cambios hormonales o la pérdida de peso pueden provocar alteraciones que requieren abordar la envoltura de la piel y el parénquima mamario. Se han descrito muchos enfoques quirúrgicos, incluidas las técnicas de patrón periareolar, vertical, entre otras, pero la mayoría de las mastopexias modernas incluyen la manipulación del parénquima mamario para mejorar la longevidad de la corrección de la ptosis mamaria. Al elegir la mejor técnica quirúrgica, que debe ser individualizada, el cirujano debe tratar de proporcionar resultados más naturales y duraderos, la mastopexia con endoprótesis y cierre de T invertida como una modalidad de corrección para la ptosis mamaria grados I y II ofrece buenos resultados estéticos con escasas complicaciones.

## Referencias bibliográficas

1. Nahabedian MY, Disa JJ, Colwell A. Plastic Surgery of the Breast: A 75-Year Journey. *Plast Reconstr Surg*. 2021;147(2):539-1. DOI: <https://doi.org/10.1097/PRS.0000000000007625>
2. Perry D, Frame JD. The history and development of breast implants. *Ann R Coll Surg Engl*. 2020;102(7):478-82. DOI: <https://doi.org/10.1308/rcsann.2020.0003>
3. Lee HJ, Ock JJ. An Ideal Female Breast Shape in Balance with the Body Proportions of Asians. *Plast Reconstr Surg Glob Open*. 2019;7(9):e2377. DOI: <https://doi.org/10.1097/GOX.0000000000002377>
4. González Ulloa M. Correction of hypotrophy of the breast by means of exogenous material. *Plast Reconstr Surg Transplant Bull*. 1960;25:15-26. DOI: <https://doi.org/10.1097/00006534-196001000-00002>
5. Spear SL, Pelletiere CV, Menon N. One-stage augmentation combined with mastopexy: aesthetic results and patient satisfaction. *Aesthetic Plast Surg*. 2004;28(5):259-67. DOI: <https://doi.org/10.1007/s00266-004-0032-6>

6. Martínez AA, Chung S. Breast Ptosis in Treasure Island (FL). Stat Pearls Publishing. 2022 [acceso: 20/12/2021]. Disponible en: <https://www.ncbi.nlm.nih.gov/books/NBK567792/>
7. Hu H, Guan Q, Zheng Y, Zhong Y, Min N, Wei Y, *et al.* Inverted-T pattern reduction mammoplasty in bilateral breast ptosis: cosmetic and oncological outcomes. *Gland Surg.* 2021;10(10):2925-34. DOI: <https://doi.org/10.21037/gs-21-561>
8. Qureshi AA, Myckatyn TM, Tenenbaum MM. Mastopexy and Mastopexy-Augmentation. *Aesthet Surg J.* 2018;38(4):374-84. DOI: <https://doi.org/10.1093/asj/sjx181>
9. Pferdehirt R, Nahabedian MY. Finesse in Mastopexy and Augmentation Mastopexy. *Plast Reconstr Surg.* 2021;148(3):451e-61e. DOI: <https://doi.org/10.1097/PRS.00000000000008303>
10. Austin RE, Saheb Al Zamani M, Lista F, Ahmad J. Periareolar Augmentation-Mastopexy. *Aesthet Surg J.* 2019;39(9):953-65. DOI: <https://doi.org/10.1093/asj/sjz128>
11. Messa CA, Messa CA. One-Stage Augmentation Mastopexy: A Retrospective Ten-Year Review of 2183 Consecutive Procedures. *Aesthet Surg J.* 2019;39(12):1352-67. DOI: <https://doi.org/10.1093/asj/sjz143>
12. Graça Neto L, Daniel M. Double Space Augmentation Mastopexy-A Reflection After 15 Years. *Aesthetic Plast Surg.* 2021;45(2):491-7. DOI: <https://doi.org/10.1007/s00266-020-02021-5>
13. ShiloYaacobi D, Ad-El DD. Breast Plastic Surgery - Challenges And Innovations Breast Surgery Editorial. *Harefuah.* 2020 [acceso: 20/12/2021];159(9):694-6. Disponible en: <https://pubmed.ncbi.nlm.nih.gov/32955814/>
14. Sarosiek K, Maxwell GP, Unger JG. Getting the Most Out of Augmentation-Mastopexy. *Plast Reconstr Surg.* 2018;142(5):742e-59e. DOI: <https://doi.org/10.1097/PRS.00000000000004961>
15. Ismail KT, Toth BA. Triple-Plane Augmentation Mastopexy. *Plast Reconstr Surg Glob Open.* 2019;7(8):e2344. DOI: <https://doi.org/10.1097/GOX.00000000000002344>
16. Efendioglu K, Aksam E, Aksam B, Tuzuner M, Gence H. The Tuck-in Mastopexy. *Ann Plast Surg.* 2018;81(3):257-62. DOI: <https://doi.org/10.1097/SAP.0000000000001535>
17. Borbón Mendoza J, Beato Canfux A, Álvarez Ross A. Tratamiento quirúrgico de la ginecomastia y ptosis mamaria con técnica novedosa. *Rev Cub Med Mil.* 1997 [acceso: 20/12/2021];26(2):141-5. Disponible en:



[http://scielo.sld.cu/scielo.php?script=sci\\_arttext&pid=S0138-65571997000200009&lng=es](http://scielo.sld.cu/scielo.php?script=sci_arttext&pid=S0138-65571997000200009&lng=es).

18. Regnault P. Breastptosis. Definition and treatment. Clin Plast Surg. 1976 [acceso: 20/12/2021];3(2):193-203. Disponible en: <https://pubmed.ncbi.nlm.nih.gov/1261176/>
19. Charles de Sá L, de Aguiar Valladão T, Vieira DM, Aboudib JH. Anthropometric Aspects in the Breast Augmentation. Aesthetic Plast Surg. 2020;44(5):1498-1507. DOI: <https://doi.org/10.1007/s00266-020-01853-5>
20. Schragger S, Lyon SM, Poore SO. Breast Implants: Common Questions and Answers. Am Fam Physician. 2021 [acceso: 20/12/2021];104(5):500-8. Disponible en: <https://pubmed.ncbi.nlm.nih.gov/34783490/>
21. Layt CW. Augmentation Mastopexy: Planning and Performance for Predictability: Management of Complications. Clin Plast Surg. 2021;48(1):45-57. DOI: <https://doi.org/10.1016/j.cps.2020.09.002>
22. Rathee M, Rao PL, Bhoria M. Prevalence of Gingival Biotypes among Young Dentate North Indian Population: A Biometric Approach. Int J Clin Pediatr Dent. 2016;9(2):104-8. DOI: <https://doi.org/10.5005/jp-journals-10005-1343>
23. Faulkner HR, Coopey SB, Sisodia R, Kelly BN, Maurer LR, Ellis D. Does An ERAS Protocol Reduce Postoperative Opiate Prescribing in Plastic Surgery? JPRAS Open. 2021;31:22-8. DOI: <https://doi.org/10.1016/j.jpra.2021.10.006>
24. Shrestha B, Dunn L. The Declaration of Helsinki on Medical Research involving Human Subjects: A Review of Seventh Revision. J Nepal Health Res Council. 2020;17(4):548-52. DOI: <https://doi.org/10.33314/jnhrc.v17i4.1042>
25. Forcada EM, Fernández MC, Aso JV, Iglesias IP. Augmentation mastopexy: maximal reduction and stable implant coverage using four flaps. Aesthetic Plast Surg. 2014;38(4):711-7. DOI: <https://doi.org/10.1007/s00266-014-0356-9>
26. Cruz NI. Breast Asymmetry in Women Requesting Plastic Surgery of the Breast. P R Health Sci J. 2018 [acceso: 20/12/2021];37(4):230-8. Disponible en: <https://pubmed.ncbi.nlm.nih.gov/30548060/>
27. Colwell AS, Taylor EM. Recent Advances in Implant-Based Breast Reconstruction. Plast Reconstr Surg. 2020;145(2):421e-32e. DOI: <https://doi.org/10.1097/PRS.00000000000006510>
28. Monton J, Torres A, Gijon M, Chang Azancot L, Kenig N, Trandafir PC, *et al*. Use of Symmetry Assessment Methods in the Context of Breast Surgery. Aesthetic Plast Surg. 2020;44(5):1440-51. DOI: <https://doi.org/10.1007/s00266-020-01755-6>

29. Moreira M, Silva LC, Fagundes DJ. Mastopexyperiareolar with mammary subfascial implantation in the treatment of the association of mammaryhypotrophy and ptosis. *Rev Bras Cir Plast.* 2006 [acceso: 20/12/2021];21(3):149-54. Disponible en:<http://www.rbcpl.org.br/details/76/mastopexy-periareolar-with-mammary-subfascial-implantation-in-the-treatment-of-the-association-of-mammary-hypotrophy-and-ptosis>
30. Coombs DM, Srivastava U, Amar D, Rubin JP, Gusenoff JA. The Challenges of Augmentation Mastopexy in the Massive Weight Loss Patient: Technical Considerations. *Plast Reconstr Surg.* 2017;139(5):1090-9. DOI: <https://doi.org/10.1097/PRS.0000000000003294>
31. Fuente Del Campo A, García García F, Ortiz Monasterio I. Three-Flap Mastopexy with Reduction or Augmentation. *Aesthetic Plast Surg.* 2021;45(6):2691-705. DOI: <https://doi.org/10.1007/s00266-021-02487-x>
32. Ariyan S, Martin J, Lal A, Cheng D, Borah GL, Chung KC, *et al.* Antibiotic prophylaxis for preventing surgical-site infection in plastic surgery: an evidence-based consensus conference statement from the American Association of Plastic Surgeons. *Plast Reconstr Surg.* 2015;135(6):1723-39. DOI: <https://doi.org/10.1097/PRS.0000000000001265>
33. Xue AS, Dayan E, Rohrich RJ. Achieving Predictability in Augmentation Mastopexy: An Update. *Plast Reconstr Surg Glob Open.* 2020;8(9):e2784. DOI: <https://doi.org/10.1097/GOX.0000000000002784>
34. Ali B, Choi EE, Barlas V, Nuzzi L, Morrell NT, Labow B, *et al.* Perioperative Safety of Combined Augmentation-Mastopexy: An Evaluation of National Database. *Ann Plast Surg.* 2021;87(5):493-500. DOI: <https://doi.org/10.1097/SAP.0000000000003022>
35. Larsen A, Aaberg FL, Hemmingsen MN, Weltz TK, Ørholt M, Stemann Andersen P, *et al.* Deskinning in Inverted-T Mastopexy and Augmentation Mastopexy: A Retrospective Cohort Study. *Aesthetic Plast Surg.* 2021;45(2):423-30. DOI: <https://doi.org/10.1007/s00266-020-02028-y>
36. Daher JC, Di Lamartini J, do Amaral G, Borges Pedroso D, Cintra Junior R, de Souza Borgatto M. Mastopexia asociada con implantes de silicona submusculares o subglandulares: sistematización de elecciones y dificultades. 2012;27(2). DOI: <https://doi.org/10.1590/S1983-51752012000200021>
37. Peña Cabús G. Mastopexia tridimensional con anclaje efectivo: Una respuesta a la ptosis, alteraciones de volumen, flacidez y recidiva en las mamoplastias. *Cir Plast Ibero*

- Latinoam. 2010 [acceso: 20/12/2021];36(3):203-13. Disponible en: [http://scielo.isciii.es/scielo.php?script=sci\\_arttext&pid=S0376-78922010000300002&lng=es](http://scielo.isciii.es/scielo.php?script=sci_arttext&pid=S0376-78922010000300002&lng=es).
38. Tebbetts JB, Teitelbaum S. High and extra high projection breast implants: potential consequences for patients. *Plast Reconstr Surg.* 2010;126(6):2150-9. DOI: <https://doi.org/10.1097/PRS.0b013e3181f44564>
39. Handel N. Secondary mastopexy in the augmented patient: a recipe for disaster. *Plast Reconstr Surg.* 2006;118(7):152S-63S. DOI: <https://doi.org/10.1097/01.prs.0000246106.85435.74>
40. Tebbetts JB, Adams WP. Five critical decisions in breast augmentation using five measurements in 5 minutes: the high five decision support process. *Plast Reconstr Surg.* 2005 [acceso: 20/12/2021];116(7):2005-16. Disponible en: <https://pubmed.ncbi.nlm.nih.gov/16327616/>

### Conflicto de intereses

Los autores declaran que no tienen conflicto de intereses.

### Contribución de los autores

*Conceptualización:* Alexey Expósito Jalturin, Heizel Escobar Vega, Diana Katherine Cuastumal Figueroa, Saúl Molina Seguil.

*Curación de datos:* Alexey Expósito Jalturin, Heizel Escobar Vega, Saúl Molina Seguil.

*Análisis formal:* Alexey Expósito Jalturin.

*Investigación:* Alexey Expósito Jalturin, Heizel Escobar Vega.

*Metodología:* Alexey Expósito Jalturin, Heizel Escobar Vega, Alicia M. Tamayo Carbón, Saúl Molina Seguil.

*Administración del proyecto:* Alexey Expósito Jalturin.

*Recursos:* Saúl Molina Seguil.

*Software:* Alexey Expósito Jalturin, Heizel Escobar Vega, Alicia M. Tamayo Carbón, Diana Katherine Cuastumal Figueroa, Saúl Molina Seguil.

*Supervisión:* Heizel Escobar Vega, Alicia M. Tamayo Carbón.

*Validación:* Alexey Expósito Jalturin.

*Visualización:* Heizel Escobar Vega.

*Redacción del borrador original:* Alexey Expósito Jalturin.

*Redacción, revisión y edición:* Alexey Expósito Jalturín, Heizel Escobar Vega, Alicia M. Tamayo Carbón, Diana Katherine Cuastumal Figueroa, Saúl Molina Seguil.