

Rotura de cristalino en trauma ocular penetrante

Crystalline Lens Breakage during Penetrating Ocular Trauma

Rodolfo López Rodríguez^{1*} <https://orcid.org/0000-0002-2782-5024>

Patricia González Vargas¹ <https://orcid.org/0000-0002-1896-9042>

¹Hospital Clínico Quirúrgico "Hermanos Ameijeiras". La Habana, Cuba.

*Autor para la correspondencia: rodollr@infomed.sld.cu

Recibido: 03/07/2023

Aceptado: 23/07/2024

El trauma ocular es toda una agresión mecánica, física o química sobre el globo ocular y sus anexos, con compromiso temporal o permanente de la visión.^(1,2)

Se trató de un paciente masculino de 46 años, quien sufrió un trauma ocular penetrante del OD cuando salió una esquirra de hierro al martillar metal sobre metal. Tuvo una herida corneal paracentral de 3 mm; con una rotura perforante del iris, desde su posición media y hasta el esfínter en hora 7 con compromiso del cristalino.

La figura muestra un cristalino en vista sagital con cápsula anterior rota, posterior a ella, la corteza tiene pérdida de continuidad y en estado intumesciente, separada del núcleo cristalino, aún transparente (imagen central, oval y anecoica). En la cara posterior del cristalino, se aprecia una pequeña solución de continuidad, y se comienza a ver una separación entre la cápsula posterior y su corteza.

En Cuba, los traumatismos mecánicos oculares unilaterales alcanzan el 50 %; y los bilaterales, entre el 10 y 12 %.^(2,3)

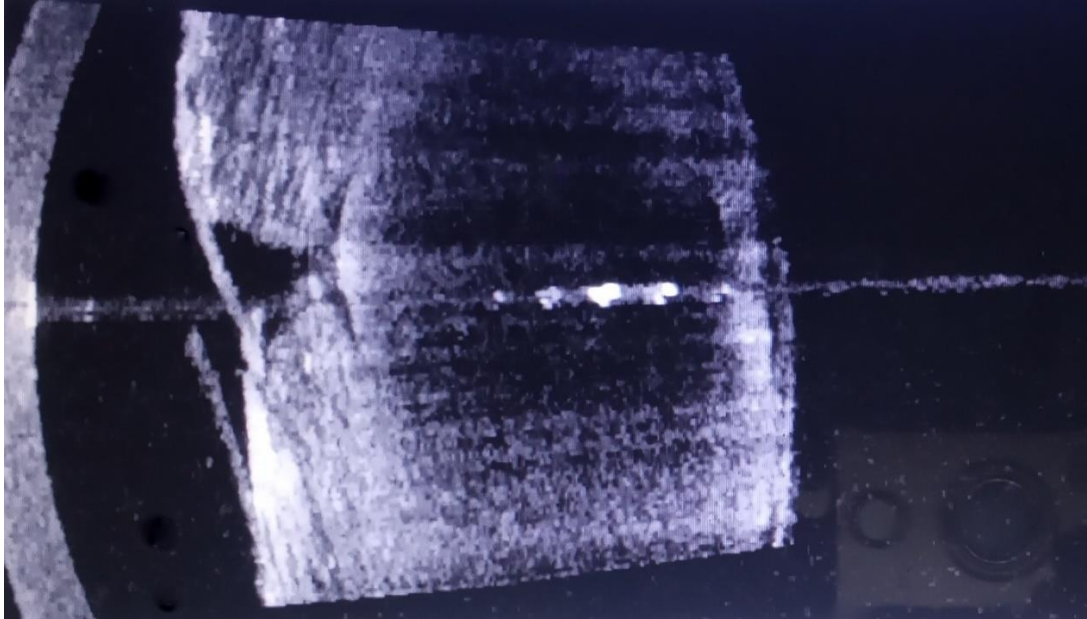


Fig. - Cristalino en vista sagital.

Referencias bibliográficas

1. Ramos Y, Hernández J, Rodríguez B, Gutiérrez M, Miranda I, Barroso R. Utilidad del puntaje del trauma ocular como herramienta de pronóstico visual en la cirugía de catarata traumática. Rev Cubana Oftalmol. 2018 [acceso 01/07/2023];31(2):1-10. Disponible en: http://scielo.sld.cu/scielo.php?script=sci_arttext&pid=S0864-21762018000200004&lng=es
2. Sierra B. Trauma ocular mecánico en pacientes ingresados en el Hospital Universitario "General Calixto García". Archivos del Hospital Universitario "General Calixto García". 2021 [acceso 03/07/2023];9(3). Disponible en: <http://www.revcaxito.sld.cu/index.php/ahcg/article/view/826>
3. Márquez A, Cabanes L, Martínez J, Sing J. Trauma ocular severo. Estudio retrospectivo de cuatro años. Acta Médica del Centro. 2020 [acceso 03/07/2023];14(1):11. Disponible en: <http://www.revactamedicacentro.sld.cu/index.php/amc/article/view/1113>

Conflicto de intereses

Los autores declaran que no existe conflicto de intereses.