

## Mastectomía radical con rotación de colgajo de Limberg

### Radical Mastectomy with Limberg Flap Rotation

Yesica Gómez Ocampo<sup>1</sup> <https://orcid.org/0009-0009-6529-4496>

Jorge Lázaro Loys Fernández<sup>1</sup> <https://orcid.org/0000-0003-2538-4584>

Alicia María Tamayo Carbón<sup>1\*</sup> <https://orcid.org/0000-0002-5006-266X>

<sup>1</sup>Hospital Clínico Quirúrgico “Hermanos Ameijeiras”, Servicio de Cirugía Plástica y Caumatología. La Habana, Cuba.

\*Autor para la correspondencia: [aliciatamayo67@gmail.com](mailto:aliciatamayo67@gmail.com)

## RESUMEN

**Introducción:** En la práctica médica para lograr el control loco-regional de la enfermedad por la extensión de esta, no bastan las técnicas quirúrgicas habituales, por lo que hay que agregar técnicas oncoplásticas para ayudar al cierre del defecto extenso, generado por la resección del tumor y, de esta manera, lograr el control local de la enfermedad y ofrecer mayor sobrevida o calidad de vida.

**Objetivo:** Exponer el control loco-regional del tumor al obtener márgenes libres de la sección del tumor, por lo que se requirió de alguna técnica oncoplástica para lograr el cierre de la pared con extensa área resecada y recibir el tratamiento quirúrgico de la mastectomía radical con rotación del colgajo de Limberg.

**Presentación de caso:** Se presenta una paciente con carcinoma escamoso ductal positivo, localmente avanzado, con cinco años de evolución, que recibió un tratamiento neoadyuvante consistente en ocho sesiones de poliquimioterapia más zometa para las lesiones metastásicas óseas, con una respuesta clínica parcial, y

que ingresó para la realización de la mastectomía radical modificada extendida y el cierre del defecto con colgajo dermograso.

**Resultados:** Se realizó la mastectomía radical con transposición del colgajo de Limberg. La evolución resultó favorable sin signos de infección local ni necrosis ni sangrado activo por la herida quirúrgica.

**Conclusión:** El colgajo de Limberg aporta resultados funcionales y estéticos aceptables, y permite que cierre el área expuesta.

**Palabras clave:** cáncer de mama; mastectomía radical; colgajo de Limberg.

## ABSTRACT

**Introduction:** In medical practice, to achieve local-regional control of the disease based on its extension, the usual surgical techniques are not enough; therefore, oncoplastic techniques must be added to help the closure of the extensive defect, generated by the resection of the tumor and, in this way, achieve local control of the disease and offer greater survival or quality of life.

**Objective:** To expose the local-regional control of the tumor by obtaining free margins of the tumor section, which required some oncoplastic technique to achieve the closure of the wall with extensive resected area and receive the surgical treatment of radical mastectomy with rotation of the Limberg flap.

**Case presentation:** The case is presented of a patient with positive ductal squamous cell carcinoma, locally advanced, with five years of evolution, who received neoadjuvant treatment consisting of eight sessions of polychemotherapy plus Zometa for bone metastatic lesions, with a partial clinical response, and who was admitted for extended modified radical mastectomy and closure of the defect with dermal flap grafting.

**Results:** Radical mastectomy with transposition of the Limberg flap was performed. The evolution was favorable with no signs of local infection, necrosis or active bleeding from the surgical wound.

**Conclusion:** The Limberg flap provides acceptable functional and aesthetic outcomes, by allowing closure of the exposed area.

**Keywords:** breast cancer; radical mastectomy; Limberg flap.

Recibido:15/11/2024

Aceptado:16/12/2024

## Introducción

El cáncer de mama es la localización de la neoplásica más común entre las mujeres a nivel mundial, con la excepción del cáncer de piel no melanoma. En Cuba, en 2020, se reportó una mortalidad de 1714 casos de cáncer de mama, con una tasa de 30,4 por 100 000 habitantes/población femenina. Esta localización constituye la principal causa de muerte prematura en mujeres del grupo de edad entre 30-69 años, con 893 casos.<sup>(1)</sup>

El objetivo de la cirugía moderna en el cáncer de mama consiste en mantener su eficacia oncológica y reducir el número de procedimientos radicales, con la finalidad de disminuir el trauma físico y psicológico de las pacientes. La mastectomía radical modificada, la cirugía conservadora y la linfadenectomía selectiva, según la biopsia del ganglio centinela, resultan ejemplos de esta progresiva evolución.<sup>(2)</sup>

Los pacientes con cáncer localmente avanzado, que requieren tratamiento quirúrgico para el control loco-regional de la elección de la técnica quirúrgica, dependen de las características del tumor, la invasión cutánea y del mismo paciente. En estos casos, la aplicación de técnicas oncoplásticas permite la extirpación amplia de la lesión y garantiza el control loco-regional, que abarca márgenes libres del tumor y el cierre de efectos extensos producidos en estas cirugías, con lo que proporciona un control local de la enfermedad y se reduce la posibilidad de recidiva.<sup>(3)</sup>

El colgajo resulta una porción de tejido vascularizado que se moviliza desde una zona donante hasta una receptora adyacente o distante, adherido al cuerpo por una arteria y vena principal capaz de mantener su irrigación durante los sucesivos

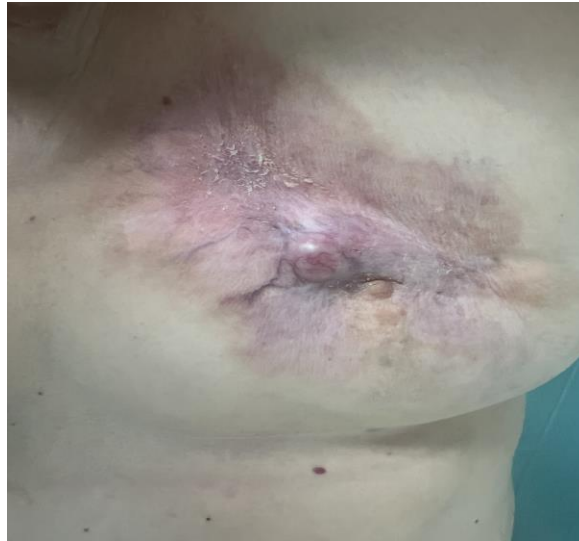estadios de transferencia. Sus principales indicaciones están dadas en la reconstrucción de un defecto local con tejido similar adyacente y en la necesidad de cobertura de tejido, menos vascularizado, con piel de espesor completo para lo cual el injerto es insuficiente.<sup>(4)</sup>

El colgajo de Limberg constituye un colgajo geométrico, de forma rómbica, con patrón vascular aleatorio, que se basa en un movimiento de transposición simple para corregir una lesión adyacente. Este se utiliza tanto por los cirujanos plásticos como por los otorrinolaringólogos, los oftalmólogos y los cirujanos maxilofaciales debido a su versatilidad y al hecho de poder realizarse casi siempre en cualquier parte del cuerpo.<sup>(4,5)</sup> Por esto se decidió presentar el caso de una paciente con carcinoma ductal infiltrante en la mama izquierda, quien recibió el tratamiento quirúrgico de la mastectomía radical con la trasposición del colgajo de Limberg. Este trabajo tuvo el objetivo de exponer el control loco-regional del tumor al obtener márgenes libres de la sección del tumor, por lo que se requirió de alguna técnica oncoplástica para lograr el cierre de la pared con extensa área reseçada y recibir el tratamiento quirúrgico de la mastectomía radical con rotación del colgajo de Limberg.

## Presentación de caso

Se presentó una paciente femenina de 62 años, oriunda de Guantánamo, médico de profesión, con antecedentes de salud de psoriasis. Ella ingresó enviada desde una consulta externa por un cuadro clínico con cinco años de evolución de un nódulo en la mama izquierda, en el cuadrante superior izquierdo, asociado a múltiples ulceraciones en la que el mayor diámetro era de 10x15cm. Por ello, se le realizaron diferentes estudios como ultrasonido, mamografía, tomografía axial y biopsia, en los cuales se reportaron un carcinoma ductal, receptor estrogénico positivo, con metástasis en la región lumbar en C6 y en la sexta costilla izquierda. Se inició un tratamiento neoadyuvante consistente en ocho sesiones de poliquimioterapia más zometa por lesiones metastásicas óseas, con una respuesta clínica parcial y se

logró un control local de esta. Después de 30 días de terminar el tratamiento, reingresó con una adecuada evolución. No se encontró ulceración, solo se observó la retracción mamaria izquierda con bordes irregulares y vascularizada, no ulcerada (fig. 1), por lo que se decidió ingresarla por segunda vez en la institución para realizarle una mastectomía radical con transposición de colgajo de Limberg.



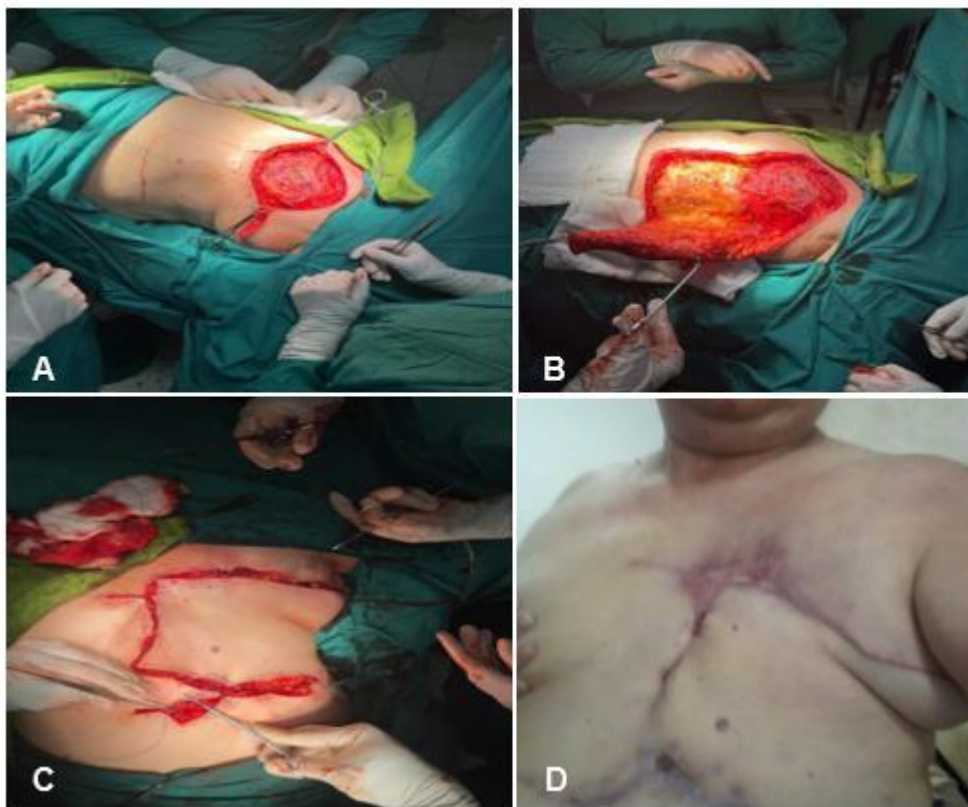
**Fig. 1** - Se observa la lesión de la mama izquierda.

### **Descripción de la técnica quirúrgica**

La paciente en posición decúbito supino, con antisepsia de la piel, se le pusieron campos, con el miembro superior derecho en abducción; de esta forma se ejecutó una incisión de Stewart amplia, con una previa marcación, y se realizó la disección superior hasta el borde inferior clavicular y una disección inferior hasta la inserción de los rectos abdominales, medialmente hasta el borde esternal y lateralmente hasta el borde anterior del músculo serrato. Se efectuó una exéresis mamaria que incluyó fascia del músculo pectoral mayor. Se practicaron las mediciones de los ángulos para la planificación de colgajo de Limberg, en el que se verifica el tamaño de sus ángulos 60° y 120° (fig. 2A) para efectuar una adecuada transposición de colgajo dermograso en sentido cefálico medial, de base ancha (fig. 2B). Se cerró

con sutura absorbible por planos y también la piel con nailon 3.0. Se reforzó con una sutura en los bordes y se dejó un drenaje (fig. 2C).

La paciente evolucionó sin signos de infección local ni sangrado activo por la herida quirúrgica y con un débito por el drenaje de aspecto serohemático escaso. Por tal motivo, se decidió el alta hospitalaria a las 24 horas y se mantuvo el seguimiento por consulta externa con cirugía general y cirugía plástica. Tuvo una recuperación óptima de su intervención (fig. 2D). Se realizó el seguimiento luego de dos años y la paciente no tuvo recaídas de metástasis y manifestó una buena calidad de vida.



**Fig. 2.** A) Exéresis de la lesión en la que evidenció la imposibilidad del cierre de borde a borde de la lesión, por lo que se procede hacer una marcación del colgajo. B) Se planifica y se realiza el colgajo dermograso. C) Sutura del colgajo de Limberg. D) Posoperatorio de 30 días.

## Discusión

Los colgajos locales son una buena opción quirúrgica debido a su versatilidad, reproducibilidad y resultados funcionales a largo plazo. La duración de la anestesia y el cuidado posoperatorio pueden ser mucho menores con el uso de estos.<sup>(5)</sup>

Dentro de la variedad de colgajos existentes, los de tipo romboidal (como el colgajo de Limberg y sus variantes, y el colgajo de Dufourmentel) tienen un amplio uso en el campo de la cirugía plástica. El odontólogo, médico y cirujano maxilofacial ruso, Alexander A. Limberg, por la necesidad de disminuir los tratamientos empíricos con las Z-plastias y para cubrir los defectos cutáneos de mayor tamaño, describe el colgajo de Limberg.<sup>(6)</sup>

La relación entre la longitud y la base del colgajo; así como el tamaño del pedículo resultan datos fundamentales en la supervivencia de la piel desplazada, para ello se debe calcular, en cada caso, la elasticidad, la movilidad y el aporte sanguíneo en cada diseño quirúrgico. Como norma general, la relación longitud: base a nivel del tronco puede ser 2:1 o incluso 1:1.<sup>(7)</sup>

*Simsek*<sup>(7)</sup> publicó que la mayoría de los defectos torácicos que requieren una reconstrucción se deben a la resección de un tumor, y que es el cáncer de mama uno de los más comunes. La selección de la reconstrucción se basa en la naturaleza, el tamaño y la ubicación del defecto; así como la salud y el pronóstico del paciente.

*Aguilera* y otros<sup>(9)</sup> expusieron que cuando la resección mamaria resulta parcial el cierre por colgajos de vecindad constituye el preferido para garantizar un aspecto similar a la cobertura cutánea y, a su vez, deja una opción para las reconstrucciones diferidas o el tratamiento de recidivas. El colgajo en isla de perforantes con diseño Keystone no requiere identificación de perforantes y permite el cierre de los defectos amplios del tronco en un solo acto quirúrgico, sin requerir plastias complementarias para el cierre de la zona donante.

*Tamayo* y otros<sup>(10)</sup> refieren que la plastia de Limberg se utiliza en una paciente con cáncer de mama, localmente avanzado, con resultados satisfactorios; además, dan a conocer que corresponde con el mayor número de pacientes intervenidos con este

tipo de colgajo; lo que puede estar relacionado con la facilidad técnica, el buen resultado estético, la continuidad de la función, la seguridad y el cierre sin tensión, así como por la versatilidad.

Por lo que se convierte en la opción más segura para ser utilizada de manera universal y donde se dispone de una piel adecuada.

## Conclusiones

El colgajo de Limberg propuesto por los autores de este trabajo tiene como ventajas: aportar un tejido de coloración y textura similares, con baja morbilidad, y resultados funcionales y estéticos aceptables. Por lo antes descrito, se considera que este constituye una opción quirúrgica para aquellas pacientes con cáncer de mama, localmente avanzado, con una disminución del tejido para cerrar defectos, y logra minimizar el tiempo hospitalario y los costos del tratamiento.

Se resalta la combinación de las especialidades de la cirugía oncológica y la cirugía reconstructiva, debido a que la tendencia natural cuando solo es la cirugía oncológica se centra en retirar el defecto con márgenes estrechos para tener la posibilidad de cerrarlo; sin embargo, se aumenta la posibilidad de las recaídas de la enfermedad en comparación con la combinación del accionar inherente a dicha especialidad con el trabajo de la cirugía reconstructiva, pues se pueden tomar márgenes más amplios con un campo de acción radical que permite el cierre y menos recaídas locales en estas pacientes.

## Referencias bibliográficas

1. Cuba. Ministerio de Salud Pública. Dirección Nacional de Registros Médicos y Estadísticas de Salud. Anuario Estadístico de Salud 2020. La Habana, MINSAP; 2021 [acceso 12/08/2023]. Disponible en:

<https://files.sld.cu/bvscuba/files/2021/08/AnuarioEstadisticoEspa%c3%b1ol2020Definitivo.pdf>

2. Garcés M, Falla M, Mendoza Z, Cotrina J, Ruíz M. La cirugía oncoplástica de la mama: una técnica quirúrgica que mejora la calidad de vida de las pacientes. Rev Med Hered. 2016 [acceso 12/08/2023];27(1):9. Disponible en: [https://www.scielo.org.pe/scielo.php?script=sci\\_arttext&pid=S1018-130X2016000400011](https://www.scielo.org.pe/scielo.php?script=sci_arttext&pid=S1018-130X2016000400011)

3. Hernández-González T, Amaró-Garrido M, Solenzal-Álvarez Y, Martínez-Hernández A. Cirugía oncoplástica como alternativa en el tratamiento de pacientes con cáncer de mama. Revista Finlay. 2021 [acceso 12/08/2023];11(4):9. Disponible en: <https://revfinlay.sld.cu/index.php/finlay/article/view/1072>

4. Gaviria-Pinzón J, Abril A, Ruiz G, Galán N, Galán R. Colgajos rómbicos: Reseña histórica, técnica y presentación de casos. Rev Col Cirugía Plástica y Reconstructiva. 2022 [acceso 12/08/2023];28(1):37-41. Disponible en: <http://www.ciplastica.com>

5. Karjalainen T, Sebastin S, Chee K, Peng Y, Chong A. Flap Related Complications Requiring Secondary Surgery in a Series of 851 Local Flaps Used for Fingertip Reconstruction. J Hand Surg Asian Pac Vol. 2019;24(1):24-9. DOI: <https://doi.org/10.1142/S242483551950005X>

6. Moretti E, Camargo J, Settecasi J, Alarcón D, Chanchi D. Colgajo de Limberg: variantes y aplicaciones. Rev. Arg de Cir Plástica. 2017 (acceso 23/07/2024);23(1):21-26. Disponible en: [https://adm.meducatium.com.ar/contenido/articulos/11900210026\\_800/pdf/11900210026.pdf](https://adm.meducatium.com.ar/contenido/articulos/11900210026_800/pdf/11900210026.pdf)

7. Simsek A. Management of thoracoepigastric flap necrosis in patients with breast cancer. Cir Cir. 2021;89(1):109-13. DOI: <https://doi.org/10.24875/CIRU.20001382>

8. Shah NR, Pfof SS, Mao RD, Klimberg VS. Oncoplastic reconstruction of a large chest wall defect using dual fasciocutaneous flaps: A case report. Int J Surg Case Rep. 2022;93:107010. DOI: <https://doi.org/10.1016/j.ijscr.2022.107010>

9. Aguilera J, Sanz D, Palao R, Sancho J, Barret J. Reconstrucción de defectos amplios en tronco mediante colgajo de perforante en piedra clave. Cir Plast

Iberolatinoam. 2014;40(4):403-11. DOI: <https://doi.org/10.4321/S0376-78922014000400007>

10. Tamayo A, Cuastumal D, Cuastumal E. Vigencia de las plastias locales en el cierre de zonas cruentas a pesar del impacto de la COVID-19. Acta Médica. 2022 (acceso 23/07/2024);23(3):e310. Disponible en: <https://revactamedica.sld.cu/index.php/act/article/view/310>

### **Conflicto de intereses**

Los autores declaran no tener conflicto de intereses.