

## **Presentación de un caso de rinofima: análisis detallado de la expresión clínica e histológica**

### **Case Report of Rhinophyma: Detailed Analysis of Clinical and Histological Expression**

Alicia María Tamayo Carbón<sup>1\*</sup> <https://orcid.org/0000-0002-5006-266x>

Juan Carlos Muñoz Viguera<sup>1</sup> <https://orcid.org/0000-0002-6973-6492>

Adrián Ramírez Mederos<sup>1</sup> <https://orcid.org/0000-0001-8511-6341>

Eduardo Arteaga Hernández<sup>1</sup> <https://orcid.org/0000-0002-9602-532X>

Diana Katherine Cuastumal Figueroa<sup>1</sup> <https://orcid.org/0000-0001-5277-281x>

<sup>1</sup>Hospital Clínico Quirúrgico "Hermanos Ameijeiras". La Habana, Cuba.

\*Autora para la correspondencia: [aliciatamayo67@gmail.com](mailto:aliciatamayo67@gmail.com)

## **RESUMEN**

**Introducción:** El rinofima, a pesar de ser una deformidad cutánea nasal que, desde sus estadios iniciales de acné rosáceo, genera alteraciones estéticas evidentes, en ocasiones deja evolucionar a sus formas clínicas más avanzadas con tumores vegetantes y ulcerados.

**Objetivo:** Exponer cuánto puede evolucionar la presentación clínico-histológica del rinofima.

**Presentación de caso:** Se presentó un paciente con cuadro clínico de larga data, consistente en hipertrofia del tejido nasal, con telangiectasias y comedones, acompañado de una lesión tumoral bilobulada prominente y de consistencia firme en el ala nasal izquierda, a quien se le realizó una exéresis quirúrgica de esta y cuyo diagnóstico histológico confirmó la presencia de ácaro demodex.

**Conclusiones:** A través de este caso se mostró una infrecuente presentación clínico-histológica avanzada del rinofima que, de ser tratada en estadios iniciales, no hubiese evolucionado a tal deformidad, y que pudiera degenerar en carcinomas cutáneos.

**Palabras clave:** rinofima; acné rosáceo; ácaro demodex.

## ABSTRACT

**Introduction:** Rhinophyma, despite being a nasal skin deformity that, from its initial stages of rosacea, generates evident aesthetic alterations, sometimes progresses to its more advanced clinical forms with vegetative and ulcerated tumors.

**Objective:** To describe the extent to which clinical and histological presentation of rhinophyma can evolve.

**Case Report:** A patient presented with a long-standing clinical condition consisting of nasal tissue hypertrophy, with telangiectasias and comedones, accompanied by a prominent, firm, bilobed tumorous lesion on the left nasal ala. Surgical excision of this lesion was performed, and the histological diagnosis confirmed the presence of Demodex mite.

**Conclusions:** This case shows a rare, advanced clinical and histological presentation of rhinophyma, which, if treated in its early stages, would not have progressed to such a deformity and could degenerate into cutaneous carcinomas.

**Keywords:** rhinophyma; rosacea; demodex mite.

Recibido: 28/01/2025

Aceptado: 23/10/2025

## Introducción

Existen enfermedades que, aunque se describen en la literatura, no dejan de asombrar cuando se presenta un paciente que la padece en consulta.

El rinofima es una enfermedad que afecta a la piel de la nariz y se considera como una manifestación grave de acné rosácea. Se caracteriza por un engrosamiento cutáneo deformante y progresivo con oclusión de las glándulas sebáceas y formación de pequeños quistes en la zona, lo cual da una apariencia nasal grande, bulbosa, y rubicunda.<sup>(1)</sup>

Su etiología resulta desconocida, pero se han propuesto varios factores desencadenantes, como la herencia, la luz solar, el calor, las dosis excesivas de esteroides y el consumo de alcohol; además, se ha asociado a factores emocionales, gastrointestinales e infecciosos.<sup>(1)</sup>

Actualmente, está clasificado dentro del acné rosácea, como subtipo III o rosácea fimatosa y tiene una prevalencia del 3,7 % dentro de los subtipos de rosáceas. Afecta principalmente a hombres caucásicos en una relación de 1/12 respecto al sexo femenino y, raramente, desarrolla una degeneración maligna.<sup>(2)</sup>

El rinofima, a pesar de ser una deformidad cutánea nasal que, desde sus estadios iniciales de acné rosácea, genera alteraciones estéticas evidentes, en ocasiones evoluciona a sus formas clínicas más avanzadas con tumores vegetantes y ulcerados.<sup>(3)</sup> Esta expresión grave de la enfermedad resulta poco frecuente, lo que motivó a publicar el presente artículo que tuvo como objetivo exponer cuánto puede evolucionar la presentación clínico-histológica del rinofima.

## Presentación de caso

Se presenta un paciente masculino de 75 años de edad, de color de piel blanca, con antecedentes de hipertensión arterial y enfermedad pulmonar obstructiva crónica. Este refirió un cuadro clínico de larga data, consistente en la aparición de lesiones a nivel de la nariz, principalmente en la punta, las cuales con el paso del tiempo aumentaron de tamaño, lo que generó una deformación nasal con afección psicológica y social por el aspecto de la esta. Se consultó al Servicio de Dermatología, donde fue remitido para su valoración y tratamiento por parte de la cirugía plástica.

Al examen físico, se evidenció hipertrofia del tejido nasal, con telangiectasias y comedones, disminución del diámetro de ambos orificios nasales y una lesión tumoral bilobulada prominente y de consistencia firme en el ala nasal izquierda, sin presencia de dolor a la palpación (fig. 1).



**Fig. 1** - Examen físico de ingreso.

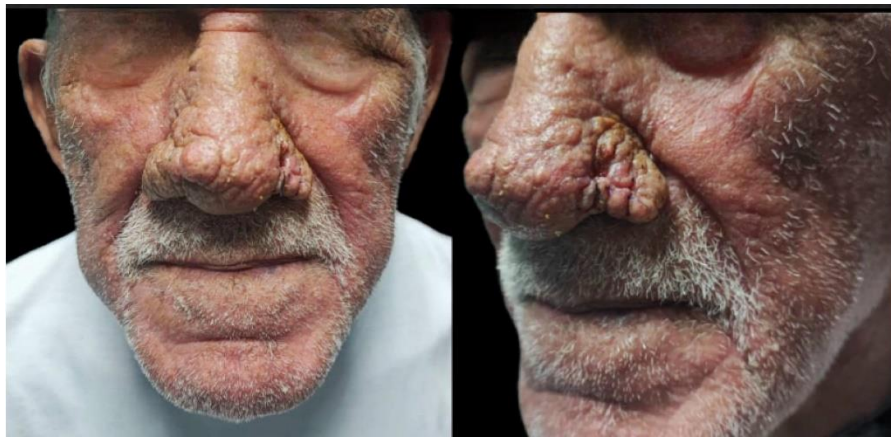Se diagnosticó la presencia de un rinofima grado 3 y se programó para exéresis quirúrgica de la lesión.

A continuación, se describen los momentos de la operación:

- Preoperatorio: exámenes de laboratorio preoperatorios, toma de fotografías, y orientación de asistir al salón de cirugía ambulatoria desayunado y con previo un aseo en la región facial con agua y jabón.
- Intraoperatorio: con el paciente en decúbito supino, se realizó la antisepsia del campo operatorio. Se infiltró localmente con lidocaína al 2 %. Se utilizó un bisturí número 15; se realizó exéresis elíptica de la lesión tumoral, y se respetó los bordes de esta, según lo planificado con antelación. Se efectuó una adecuada hemostasia con electrocoagulador. Por último, se cerró la

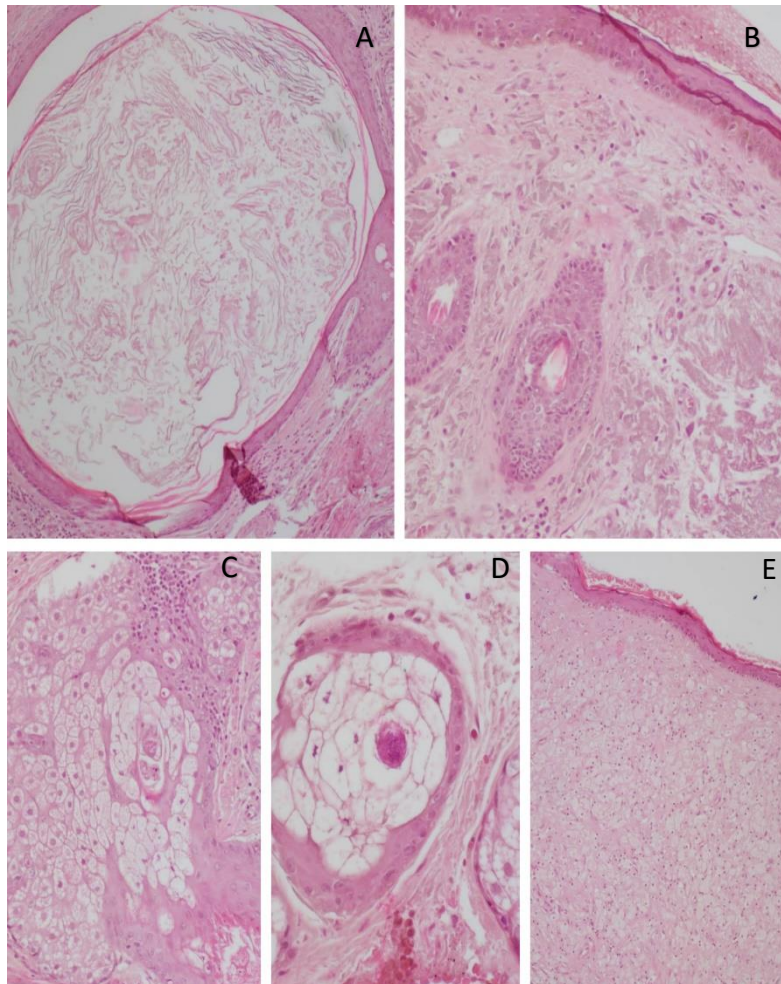
incisión realizada de borde a borde en dos planos. Se envió la muestra para el estudio anatomopatológico.

- Posoperatorio: lavado diario de cara, no apoyar la zona quirúrgica, no dormir de lado ni boca abajo, no exponerse al sol ni al vapor, antibiótico profiláctico y analgésicos, según necesidad. Se citó a consulta de control primero a las 24 horas, luego a los siete días y después al mes posoperatorio. Se retiraron los puntos a los siete días posoperatorios (fig. 2).



**Fig. 2** - Resultados posoperatorios.

Se presentan los resultados histológicos en la figura 3.



**Fig. 3 - Resultados histológicos.** A) Quiste infundíbulo folicular. Cavity sacular con contenido y revestimiento celular, que presenta inflamación perifolicular o periquística; B) Atrofia epidérmica sobre un proceso xantogranulomatoso, conglomerado de histiocitos con citoplasma espumoso de contenido lipídico; C) Glándulas sebáceas; D) Unidad fólculo sebácea con cambios inflamatorios, presencia de ácaro demodex en el conducto excretor de la glándula sebácea; E) Severo daño solar, manifestado por atrofia de la epidermis y degeneración basófila del colágeno dérmico. Proceso inflamatorio linfoplasmocítico denso con hiperplasia epidérmica reactiva y áreas de placas hiperqueratosis.



## Discusión

El rinofima se presenta como hipertrofia de los tejidos nasales y provoca alteración de la arquitectura nasal, la obstrucción de las vías respiratorias y la desfiguración de las unidades estéticas nasales. Según lo reportado por *Chauhan* y otros<sup>(1)</sup>, la proporción estimada entre hombres y mujeres varía de 5:1 a 30:1, y se cree que está mediada por una mayor actividad androgénica en los hombres. *Dugourd* y otros<sup>(4)</sup> informan que tiene una prevalencia en personas entre la quinta y séptima década de la vida. Resultados con los que concuerda el paciente presentado.

Se desconoce la causa de esta patología, se describe que solo en el 20 % de los pacientes hay antecedente de acné, también se puede presentar como una reacción a cuerpo extraño, a estructuras queratinizadas. *Ovando* y otros<sup>(5)</sup> describen que se puede desarrollar como una respuesta de hipersensibilidad al ácaro *demodex*, lo cual podría ser la posible causa en el paciente presentado, según lo reportado en su estudio anatomopatológico.

La característica fimatosa de la rosácea está dada por un engrosamiento benigno de la piel, irregularidades de la superficie y agrandamiento con presencia variable de folículos expresivos y telangiectasias. Según lo reportado por *Paradisi* y otros<sup>(6)</sup> es un trastorno desfigurante, que afecta los dos tercios inferiores de la nariz, incluida la punta, las alas nasales y el dorso distal, sin afección apreciable de las paredes laterales. Cuadro clínico con el que cursaba el paciente del presente artículo.

El diagnóstico de la afección resulta clínico, con confirmación mediante histología de la muestra extirpada, en donde, como lo publican *Chowdhary* y *Alexander*,<sup>(7)</sup> se evidencia un engrosamiento de la dermis y epidermis, una hipertrofia de las glándulas sebáceas y un estroma mixoide con mastocitos mezclados. *Cohen* y otros<sup>(8)</sup> reportan que histológicamente se puede presentar una hiperplasia sebácea prominente, infundíbulas dilatadas con quistes ocasionales, telangiectasias, infiltrados perifoliculares e infestación ocasional por *demodex folliculorum*; además, la reducción de las unidades pilosebáceas, la dermis engrosada y la

ausencia de tejido elástico y colágeno, con los que coincide el reporte de la biopsia del presente caso.

Su tratamiento puede ser no quirúrgico, mediante terapia oral, enteral o tópica con esteroides y antibióticos, láser y la radioterapia; sin embargo, *Daoud* y otros<sup>(9)</sup> refieren que, dado el papel limitado de la terapéutica oral y la baja probabilidad de regresión espontánea de la enfermedad, la extirpación quirúrgica continúa siendo la principal opción de tratamiento. Las principales técnicas incluyen la eliminación del tejido fimatoso y la preservación de las unidades estéticas nasales, mediante el uso de dermoabrasión, electrocauterización, criocirugía y escisión con bisturí frío. En el paciente en mención se realizó un tratamiento quirúrgico por su estado avanzado en la lesión, la obstrucción nasal y la afección psicosocial de este.

Como lo reportan *Hassanein* y otros<sup>(10)</sup> existe tratamiento total y parcial de esta alteración; esta última se realiza mediante una exéresis tangencial de la lesión con cierre espontáneo o colocación de injerto. La resección total se efectúa mediante tratamiento quirúrgico, el cual se realizó en el presente caso por decisión del paciente.

Según lo informado por *Chauhan* y otros<sup>(1)</sup> existe la escala de Har para la valoración de los resultados posquirúrgicos, donde el excelente está dado por la satisfacción del paciente, no evidencia de la enfermedad previa y no estigmas de la cirugía; los muy buenos, por no presencia de complicaciones menores y con evidencia de que el paciente fue operado; y los buenos, donde el paciente quedó satisfecho y hubo una complicación menor. El paciente presentado mostró muy buenos resultados con adecuada evolución clínica.

## Conclusiones

A través de este caso se muestra una infrecuente presentación clínico-histológica avanzada del rinofima que, de ser tratada en estadios iniciales, no hubiese evolucionado a tal deformidad, y que además pudiera degenerar en carcinomas cutáneos.



## Referencias bibliográficas

1. Chauhan R, Loewenstein S, Hassanein A. Rhinophyma: Prevalence, Severity, Impact and Management. Clin Cosmet Investig Dermatol. 2020;13:537-51. DOI: <https://doi.org/10.2147/CCID.S201290>
2. Egorov V, Sambulov V, Magomedov M, Mustafaev D. Rinofima cherez prizmu vremeni [The Rhinophyma Through the Prism of Time]. Vestn Otorinolaringol. 2021;86(4):95-8. DOI: <https://doi.org/10.17116/otorino20218604195>
3. Ismail D, Asfour L, Madan V. Rhinophyma in women: a case series. Lasers Med Sci. 2021;36(6):1283-7. DOI: <https://doi.org/10.1007/s10103-020-03183-z>
4. Dugourd P, Guillot P, Beylot M, Cogrel O. Surgical Treatment of Rhinophyma: Retrospective Monocentric Study and Literature Review. Ann Dermatol Venereol. 2021;148(3):172-6. DOI: <https://doi.org/10.1016/j.annder.2021.02.004>
5. Ovando D, Paredes M, Arcienega E. Rinofima-Auto injerto de piel total. Rev. Cient. Cienc. Méd. 2013 [acceso 15/01/2025];16(1):40-2. Disponible en: [https://www.scielo.org.bo/scielo.php?script=sci\\_arttext&pid=S1817-74332013000100011&lng=es](https://www.scielo.org.bo/scielo.php?script=sci_arttext&pid=S1817-74332013000100011&lng=es)
6. Paradisi A, Ricci F, Sbanò P. Severe Rhinophyma Treated with Double Wavelengths Carbon Dioxide-Gaas Laser: A Case Series. Int J Dermatol. 2021;60(1):e7-e8. DOI: <https://doi.org/10.1111/ijd.15160>
7. Chowdhary S, Alexander A. Giant Rhinophyma. BMJ Case Rep. 2021;14(1):e239860. DOI: <https://doi.org/10.1136/bcr-2020-239860>
8. Cohen L, Shah V, Chen P, Messina J, Seminario-Vidal L. Cutaneous Squamous Cell Carcinoma Causing a Rhinophymatous Mass in a Patient with Clinically Occult Hypertrophic Lupus Erythematosus. Lupus. 2020;29(6):644-648. DOI: <https://doi.org/10.1177/0961203320912838>
9. Daoud M, Ullas G, Kumar R, Raghavan U. Rhinophyma: Combined Surgical Treatment and Quality of Life. Facial Plast Surg. 2021;37(1):122-31. DOI: <https://doi.org/10.1055/s-0040-1714743>

10. Hassanein A, Vyas R, Erdmann J, Caterson E, Pribaz J. Management of Rhinophyma: Outcomes Study of the Subunit Method. J Craniofac Surg. 2017;28(3):e247-50. DOI: <https://doi.org/10.1097/SCS.0000000000003467>

### **Conflicto de intereses**

Los autores declaran no tener conflicto de intereses.